

Leiðbeiningar um meðferð við graftarmyndandi svitakirtlabólgu

Inngangur

Graftarmyndandi svitakirtlabólga (hidradenitis suppurativa) er algengur sjúkdómur (ætti að vera 10-30 þúsund manns á Íslandi) þótt flestir sem hann hafa séu með væg einkenni og þurfi sjaldan hjálp lækna. Þrátt fyrir þetta er hópurinn með alvarlegri form sjúkdómsins allstór. Slæm svitakirtlabólga er óvenjuleg að því leyti að sjúklingarnir einangra sig oft félagslega og forðast nán samskipti. Líftæknilyf hafa bætt stöðu þessa hóps verulega og er tilgangur þessara leiðbeininga að setja meðferðir og horfur sjúkdómsins í samhengi við svo kostnaðarsama meðferð sem líftæknilyfjameðferð er. Auk þess er leiðbeiningunum ætlað að vera bindandi m.t.t. hvernig velja á sjúklinga til líftæknilyfjameðferðar.

Sjúkdómurinn

Graftarmyndandi svitakirtlabólga er samheiti yfir sjúkdóm sem lýsir sér með krónískum ígerðum í holhönd, (getur náð fram á bringu/brjóst) og kynfærsvæði, (getur náð aftur í endaparmsop og gluteal svæði).

Grundvallarmein sjúkdómsins er stífla í vanþroska háarsekkjum. Apókrínkirtlar tengjast útfærsluganginum þó nú sé viðtekið að þeir séu ekki orsakavaldur vandamálnanna. Stíflan leiðir til bólgu sem minnir á viðbrögð við aðskotahlutum sem eru þá frumstæð hár og flöguþekjuleifar. Því dýpra sem bólgan byrjar því meiri verða viðbrögðin. Þessu hefur verið líkt við kylamyndun í andliti unglinga en meingerðin er önnur og meðferðin krefst annarra úrræða. Afar algengt er að finna einnig fílapensla og risa-fílapensla á þessum stöðum en þeir virðast vera lokastig gamalla bólgusvæða.

Þegar stíflan á sér stað myndast blaðra og bólga með eymslum. Síðan getur eitthvað eða allt af eftirfarandi gerst:

- Þróun blöðrunnar stoppar og til verður stöðug kúlulaga fyrirferð með innihaldi sem virðist blanda af svita, húðfrumum og húðfitu án sýkingar.
- Baktería kemst inn í blöðruna og veldur klínískri sýkingu með þrýstingsaukningu, bólgu og að lokum springur blaðran og innihaldið vætlar út. Þekja myndast innan í blöðrunni sem gerir að hún fellur saman en eyðist ekki.
- Blaðran ryður sér leið í mjúkum fituvef í holhönd og nára sem eru innan við þessa stærstu kúluliði líkamans (mjaðmir og axlir) og tekur á sig pylsulaga form eftir húðfellingamynstrinu.
- Pylsulaga blöðrur þekja heil svæði á viðkomandi líkamsparti með stöðugu vætli úr einu eða fleiri götum. Þetta getur verið bæði í holhöndum og nára.
- Hin sprungna blaðra heldur áfram að gefa frá sér vökva sem vætlar út, eða húð lóðast saman og veldur nýju kasti með þrýstingi og sprungnu kýli.

Í sinni verstu mynd er viðkomandi sjúklingur með vætlandi kýli í holhöndum og/eða nárum, jafnvel mörg og vætlar úr mörgum götum. Hvenær sem er getur myndast bólgid og sársaukafullt kýli sem gerir erfitt að ganga eða sitja. Sjúklingurinn hefur á tilfinningunni að hann/hún lykti illa, og forðast aðstæður sem gætu þýtt að ofangreind líkamssvæði sjáist, þar á meðal nán líkamleg samskipti. Tíð líkamsþrif og ilmefni eru algeng. Einnig algengt að forðast nánd sem gæti leitt í ljós lykt. Þessi sjúklingahópur er illa kominn og til eru dæmi um slæma félagslega einangrun. Vert er að benda á að graftarmyndandi svitakirtlabólga leggst oftast á konur á kynþroska og barneignaskeiði. Það er því mikilvægt að koma þeim til hjálpar áður en vandamálin verða óyfistíganleg. Samfara því er eftirspurn eftir meðferð sem bætir líðan og starfsorku krefjandi fyrir heilbrigðisstarfsmenn.

Sjúkdómurinn er ekki smitandi. Óbein áhrif baktería eru líklega af völdum þaulsætinna baktería (bio-film) í flöguþekjuklæðningu ganga og kýla. Erfðasaga er mælanleg í 25% tilfella en hefur ekki áhrif á alvarleika vandamálsins. Alvarleiki sjúkdómsins á síðari stigum er skýrður með sjálfsofnæmisviðbrögðum svipað og gerist í sóra og gigt. Crohn's sjúkdómur er þekktur sem samhliða sjúkdómur við grafrarmyndandi svitakirtlabólgu.

Flokkun

Til þess að ná betur utan um sjúkdóminn og meðferð hans þá er nokkuð almennt samkomulag um að nota svokallaða Hurley flokkun sem flokkar sjúkdóminn í 3 flokka.

Hún lítur svona út:

- **Hurley I:** Einstakir bólgur nabbar og hnúðar myndast hér og hvar en ekki nauðsynlega alltaf á sama stað. Húð á milli er eðlileg og ör ekki til staðar. Þetta er oftast byrjunarstig bólgubreytinganna og getur staðið í nokkur ár.
- **Hurley II:** Kýli og bólgur hnúðar með öramyndun, eðlileg húð á milli, en stöku útfærslugangar (sinusar) frá dýpri bólguhnúðum geta myndast en ekki tengdir með sjáanlegum göngum á milli hnúða.
- **Hurley III:** Bólga á þessu stigi er orðin svæðisbundin bólguhella og engin sjáanleg heilbrigð húð greinist á milli opa sem leka grefti og undirliggjandi bólguhnúða. Þessi þróun getur lagt undir sig stór svæði einsog báðar rasskinnar, allt kynfærasvæðið og niður á læri svo dæmi sé tekið.

Einnig er til flokkun sem ætluð er til notkunar í klínískum rannsóknum. Ástæðan er líklega sú að Hurley stigið breytist yfirleitt ekki þótt sjúklingi líði miklu betur.

"**Hidradenitis Suppurativa Clinical Response (HiSCR)**" og "**Sartorius score (HSS)**" eru þær helstu tegundir flokkana sem stuðst er við í rannsóknum en verið er að þróa fleiri slík verkfæri sem gefa betri mynd af gangi sjúkdómsins fyrir og eftir meðferð þar sem graftarmyndandi svitakirtlabólga er flókið klínískt fyrirbæri og þarfnast nauðsynlega greiningarstigun (clinical score) sem er auðvelt að framkvæma.

DLQI eða Dermatological Life Quality Index er ómissandi greiningarstuðull alveg einsog við aðra langvinna húðsjúkdóma.

Meðferð

Sjúkdómurinn er "additívur" án meðferðar, þ.e. gamlar breytingar halda sér, þannig að nýjar breytingar bætast við þær gömlu og sjúkleikinn eykst. Þess vegna speglar alvarleiki sjúkdómsins mældur í Hurley bæði sjálfa tilhneiginguna til alvarlegs sjúkdóms hjá viðkomandi sjúklingi og hversu lengi sjúklingurinn hefur haft sjúkdóminn án meðferðar.

Eins og í flestum krónískum illlæknalegum sjúkdómum eru meðferðirnar margar. Listinn er líklega ekki tæmandi.

Sóttþreinsun – Staðbundin meðferð:

- Klórhexidin
- Klindamýcin lausn/lotion
- Sýkladrepandi krem; bactroban, fúsídínsýra
- Azelain sýra (Skinorene)

Sýklalyfjameðferð um munn:

- Tetracyklin (Hurley stigun I)
- Rifampicin/ klindamýcin (Hurley stigun III (stundum II))

Tretinoin-lyfjameðferð:

- Acitretin – isotretinoin virkar á gelgjubólur en ekki graftarmyndandi svitakirtlabólgu. Virkar best á karlmenn á Hurley stigi II með gluteal einkenni.

Lífsstílsbreyting:

- Grennast – Fylgni á milli þyngdar og mikillar dreifingar bólgu í húðfellingum er mest áberandi hjá þeim sem hafa Hurley I.
- Hætta að reykja. Reykingum fylgir gjarnan meiri sjúkdómsvirkni.

Skurðmeðferð:

- Róttækt brotnám með fullhúðar brotnámi stærri húðsvæða. Einungis framkvæmd af skurð- og lýtalæknum.
- Fullhúðar brotnám með laser (CO₂) – framkvæmd af húðlæknum.
- Brotnám á 'þaki' blöðrunnar, húðin látin vaxa yfir svæðið (roof excision, deroofing) – framkvæmd af húðlæknum. Hægt að framkvæma á stofu í staðdeyfinu.

Ástungur:

- Algengast: blaðra tæmd með ástungu (er aldrei gagnleg nema deroofing sé framkvæmd samtímis eða í framhaldinu).
- Sterainnspýting í blöðru eftir tæmingu eða í bólgunabba má reyna.

Bólgueyðandi meðferð:

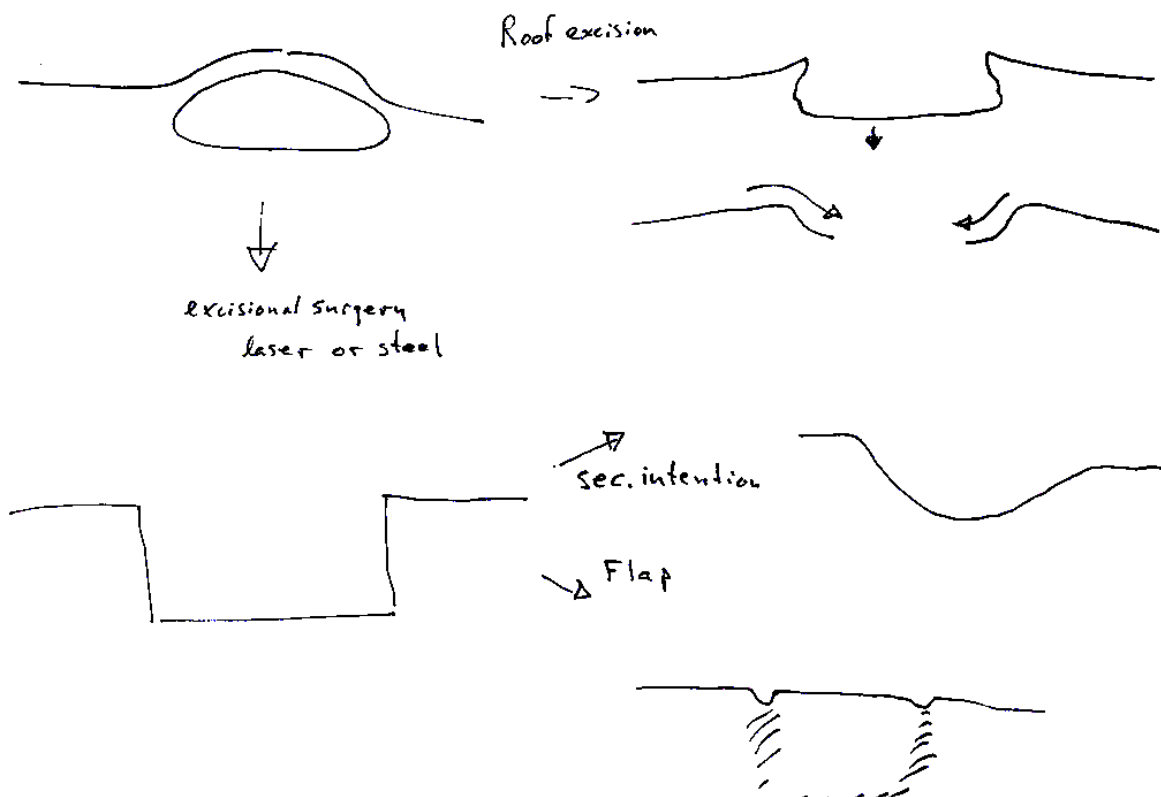
- Bólgueyðandi lyf
- Prednisolon háskammta meðferð – má reyna við bólguköstum tímabundið.

- Dapsone – nýtist best við Hurley stigun I en ekki nógu áreiðanleg meðferð og ekki á færi nema reyndra sérfræðinga.
- Varast ber að nota morfíník lyf vegna fíknivanda sem fylgir slíkum lyfjum við meðferð krónískra verkja.

Líftæknilyfjameðferð:

- Adalimumab – eina klíníska stúdían sem hefur sýnt fram á gagnsemi er tengd adalimumab (Humira).
- Infliximab – vegna líkinda þessa lyfs við verkun adalimumabs hefur það verið reynt með þokkalegum árangri. Það verður þó að styðjast við ótraustari heimildir.

Lýsing á excisional aðgerð vs deroofing



Það má finna góðar teikningar eða myndir af deroofing á netinu.

BMJ hefur gefið út rit sem heitir **Hidradenitis suppurativa, best practice**

(<http://bestpractice.bmj.com/topics/en-gb/1047/pdf/1047.pdf>). Þetta rit er 37 síður og gefur

ekki, frekar en aðrar heimildir, afdráttarlaus svör um meðferð sjúkdómsins.– **European Hidradenitis suppurativa Foundation (EHSF)** birti fyrstu klínísku leiðbeiningarnar í byrjun árs 2016. EHSF hefur einsett sér að fylgja þeim eftir með uppfærslum eftir því sem meðferð tekur á sig skýrari mynd. Tilvitnun í "European guidelines" er í lok skjalsins.

Graftarmyndandi svitakirtlabólga er langvinnur húðsjúkdómur. Snýst meðferð sjúkdómsins fyrst og fremst um einstaklingsmiðaða meðferð í góðu samkomulagi sjúklings og læknis.

Undirritaður hefur tekið saman sjúklingaleiðbeiningar um meðferð sjúkdómsins þar sem áhersla er lögð á að láta sjúklingnum í té meðferðarúræði þannig að hann fái tilfinningu um að hafa einhverskonar stjórn á hlutunum án þess að þurfa alltaf að leita til læknis. Þannig yrði sambandið við lækninn í formi reglulegs eftirlits og aðgerða þegar með þyrfti. Í þessum sjúklingaleiðbeiningum er nokkurt frávík frá ýmsum öðrum leiðbeiningum. Helst er að sýklalyfjameðferðin er tímabundin frekar en langvinn, í raun er henni ætlað að dempa bráð einkenni þar til hægt er að gera aðgerð. Ástæðan er að sýklalyf hafa einungis linandi áhrif og þeim getur fylgt sýklalyfjaónæmi sem með tímanum gera þau gagnslaus. Langtíma sýklalyfja-meðferð (3-24 mánuðir) er erfið fyrir sjúklinga í framkvæmd og samfélagslæknisfræðilega óaskilegt að þurfa að reiða sig á slíka meðferð einvörðungu.

Ca. 4-6 vikum eftir sýklalyfjagjöf (sem sjúklingur ber ábyrgð á) er gerð aðgerð á breytingunni sem er að trufla sjúkling. Á þessum tíma nær breytingin að skreppa saman og aðgerðin verður eins takmörkuð og hægt er að komast af með. Aðgerðin í þessu sambandi er svokölluð deroofing aðgerð. Ef sjúklingur getur ekki gengið eða setið þá tekur hann/hún þriggja daga prednisolon kúr, yfirleitt 25-30 mg á dag. Ef sjúklingur vill fresta aðgerðum er hugsanlegt að hann/hún komi í meðferð á einstökum breytingum með sterasprautum. Dapsone kemur ekki fyrir í leiðbeiningunum, það er háð ákvörðun læknisins, líkt og meðferð með TNF-alfa hemlum. Það skal tekið fram að dapsone meðferð er eingöngu á færi þeirra sem hafa fengið einhvers konar handleiðslu í notkun hennar.

Sjúklingaleiðbeiningarnar og þar með þessi nálgun er í lok þessa skjals.

Ferill sjúklings sem leitar með svitakirtlabólgu er þá eitthvað á þessa leið:

- Skoðun Hurley I: Allt mjúkt engar klínískar breytingar sem þarf að meðhöndla með skurðaðgerð. Úrlausn: Sjúklingur fær almennar lífstíls leiðbeiningar og ef til vill staðbundna meðferð. Hefur samband eftir þörfum.
- Skoðun Hurley II: Merki um gegnum gengnar sýkingar en ekki sýktir hnúðar eða nabbar og ekki virkar blöðrur. Úrlausn: Sjúklingur fær leiðbeiningar og lyf í lyfseðlagátt, rifampicin/klindamýcin og prednisolon. Við bráð einkenni tekur hann/hún út lyf og meðhöndlar sig í 10-20 daga. Ef verkur er sár má taka prednisolon og/eða hafa samband við lækni og fá tíma í minniháttar aðgerð. Aðgerðin felst í að 6 vikum eftir sýkinguna er toppurinn tekinn af viðkomandi kýli (deroofing). Skiptingar á húðdeild, heilsugæslu eða heima. Sjúklingi bent á að kaupa Mepilex púða (fæst í apótekum, Rekstrarvörum og á Amazon).
- Skoðun: Hurley I-II: bráð sýking í kýli. Eitthvað af eftirtöldu er gert auk sýklalyfjagjafar. Fer eftir einkennum, staðsetningu o.fl.: Stungið á kýli m.t.t. aðgerðar seinna. Deroofing aðgerð. Sterasprauta í kýli. Beðið þess að kýlið hjaðni og þá gerð aðgerð.
- Skoðun: Hurley III: sýklalyf og deroofing aðgerðir. Jafnvel brotnáms aðgerðir. Ef vonlaust telst að komast fyrir kylaberðin með aðgerðum og sýklalyfjagjöf þarf að íhuga TNF-alfa hemla meðferð.

Ábending fyrir líftæknilyfjameðferð TNF-alfa hemla

Töluverðar rannsóknir hafa farið fram á virkni TNF-alfa hemla á graftrarmyndandi svitakirtlabólgu. Fyrirtækið Abbvie hefur sett mest í þessar rannsóknir og notað lyfið adalimumab í þeim og gert fullgildar klínískar rannsóknir. Aðrar rannsóknir hafa verið gerðar en minni. Greiningar hafa verið gerðar á árangri meðferða með líftæknilyfjum á svitakirtlabólgu. Helstu heimildir um þessar líftæknilyfjameðferðir eru í lok þessarar samantektar.

Það er ljóst af lestri umræddra gagna að líftæknilyfjameðferð hefur áhrif á sjúkdóminn. Í tvöföldum skömmtum af adalimumab, miðað við psoriasis skammta, fæst mikil breyting á sjúkdómnum til hins betra. Líðan sjúklingsins verður allt önnur, en lækningu svipaða og við sjáum við sóra sjáum við ekki og erfitt að staðfesta harða endapunkta.

Hvaða sjúklingar ættu að fá meðferð með líftæknilyfi við graftrarmyndandi svitakirtlabólgu?

Að álitni undirritaðs, m.t.t. reynslu nágrannaþjóðanna og m.t.t. reynslu af líftæknilyfjameðferð og annari meðferð við sjúkdómnum ættu sjúklingar með Hurley III að fá tækifæri til meðferðar með líftæknilyfjum. Lífsgæði þeirra eru gríðarlega skert af sjúkdómnum og segja má að meðferðin taki sjúkdóminn a.m.k. niður á Hurley II og leiði jafnvel til einkennaleysis. Sjúklingar á slíkri meðferð geta áfram þurft skurðmeðferð en einnig hún er sársaukaminni í staðdeygingu vegna þess að bólgan er að mestu farin úr vefjunum.

Hurley II sjúklingar ættu að öllu jöfnu að geta haldið góðum lífsgæðum þrátt fyrir sjúkdóminn með meðferðarferlunum sem lýst er hér að ofan. Undantekning er ef þeir/þær fá bólguhnúða og kýli á sífellt nýja staði sem illa ræðst við með lyfjum og aðgerðum. Með öðrum orðum ef þeir/þær stefna í að verða Hurley III þrátt fyrir meðferð. Það ætti einnig að vera ábending fyrir líftæknilyfjameðferð.

Ábendingar fyrir meðferð með líftæknilyfjameðferð er:

Hurley III

Hurley II sem sýnt er að stefni í Hurley III.

Umsóknin verður að innihalda nákvæma sjúkrasögu með dagsetningum og aðgerðum og skilyrðum um að aðrir meðferðarmöguleikar hafi verið reyndir án árangurs.

Það meðferðarmunstur sem liggur til grundvallar er: adalimumab 160mg á degi 1., 80mg á degi 14, 40mg á degi 21 og eftir það 40mg vikulega.

Umsóknarferli

Sótt er um heimild til að nota lyfið til Lyfjanefndar LSH í gegnum Heilsugátt. Einnig er hægt að senda umsókn sem viðhengi í tölvupósti á netfangið lyfjanefnd@landspitali.is. Í umsókninni skal koma fram aldur sjúklings, sjúkdómar, færnimat og sjúkdómsstaða, ásamt

upplýsingum um fyrri meðferð. Uppfylli sjúklingur skilyrði þessara leiðbeininga er heimild veitt í 7 mánuði. Þurfi sjúklingur á frekari meðferð að halda þarf að sækja um heimild að nýju þar sem árangursmat meðferðarinnar liggur fyrir. Ágreiningi varðandi afgreiðslu umsóknar skal vísað til framkvæmdastjóra lækninga Landspítalans, til endanlegs úrskurðar.

Höfundur og ábyrgðarmaður

Baldur Tumi Baldursson, húðsjúkdómalæknir.

Leiðbeiningarnar voru samdar í nóvember 2017 og verða endurskoðaðar eigi síðar en að þremur árum liðnum, en fyrir ef ástæða þykir til.

Heimildir

BMJ Hidradenitis suppurativa, Best Practice, á: <http://bestpractice.bmj.com>

Davis SA, Lin HC, Balkrishnan R, Feldman SR. Hidradenitis Suppurativa Management in the United States: An Analysis of the National Ambulatory Medical Care Survey and MarketScan Medicaid Databases. *Skin Appendage Disord.* 2015 Sep;1(2):65-73.

Lee RA, Eisen DB. Treatment of hidradenitis suppurativa with biologic medications. *J Am Acad Dermatol.* 2015 Nov;73(5 Suppl 1):S82-8.

Ingram JR, Woo PN, Chua SL, Ormerod AD, Desai N, Kai AC, Hood K, Burton T, Kerdel F, Garner SE, Piguet V. Interventions for hidradenitis suppurativa. *Cochrane Database Syst Rev.* 2015 Oct 7;(10)

Kimball AB, Jemec GB, Yang M, Kageleiry A, Signorovitch JE, Okun MM, Gu Y, Wang K, Mulani P, Sundaram M. Assessing the validity, responsiveness and meaningfulness of the Hidradenitis Suppurativa Clinical Response (HiSCR) as the clinical endpoint for hidradenitis suppurativa treatment. *Br J Dermatol.* 2014 Dec;171(6):1434-42.

Kimball AB, Okun MM, Williams DA, Gottlieb AB, Papp KA, Zouboulis CC, Armstrong AW, Kerdel F, Gold MH, Forman SB, Korman NJ, Giamarellos-Bourboulis EJ, Crowley JJ, Lynde C, Reguiai Z, Prens EP, Alwawi E, Mostafa NM, Pinsky B, Sundaram M, Gu Y, Carlson DM, Jemec GB. Two Phase 3 Trials of Adalimumab for Hidradenitis Suppurativa. *N Engl J Med.* 2016 Aug 4;375(5):422-34.

van der Zee HH, Prens EP, Boer J. Deroofing: a tissue-saving surgical technique for the treatment of mild to moderate hidradenitis suppurativa lesions. *J Am Acad Dermatol.* 2010 Sep;63(3):475-80.

Zouboulis CC, Desai N, Emtestam L, Hunger RE, Ioannides D, Juhász I, Lapins J, Matusiak L, Prens EP, Revuz J, Schneider-Burrus S, Szepietowski JC, van der Zee HH, Jemec GB. European S1 guideline for the treatment of hidradenitis suppurativa/acne inversa. *J Eur Acad Dermatol Venereol.* 2015 Apr;29(4):619-44.

Graftrarmyndandi svitakirtlabólgu leiðbeiningar til sjúklinga Baldurs Tuma Baldurssonar

Þetta er sjúkdómur með ígerðum í holhöndum og nárum.

Við þessu er annaðhvort gerð aðgerð eða sýkingunni er haldið niðri með sýklalyfjum. Á lokastigi sjúkdómsins er hægt að meðhöndla með svokölluðum líftæknilyfjum.

Það eru aðallega notuð tvö sýklalyf sem eru þá tekin saman, það er Rimactan 300mg og Dalacin 300mg. Ég set þessi lyf í lyfseðlagáttina, eina 100 stk. pakkningu af Rimactan og eina 20 stk. pakkningu af Dalacin sem hægt er að taka út 4 sinnum.

Lyfin eru tekin saman, 1 tafla af Dalacin og ein tafla af Rimactan á morgnana og á kvöldin. Kúrinn er í 10 daga í hvert skipti sem ígerð kemur. Ef einkennin ganga hægt til baka má lengja kúrinn í 20 daga.

Ef þú færð ígerð oftár en 2svar á sama stað er best að skera breytinguna í burtu, þá nægir yfirleitt að panta tvöfaldan tíma hjá mér og ég geri aðgerðina. Eins og við töluðum um felst aðgerðin í að taka burt þakið á blöðrunni og láta hana svo gróa frá köntunum. Þetta gengur yfirleitt vel. Göngudeild Húðdeildar Landspítala getur aðstoðað við fyrstu skiptingarnar á aðgerðarsárinu eftir aðgerðina, þú þarft þá beiðni þangað sem ég skrifa.

Ég set einnig í lyfseðlagáttina pakka af lyfi sem heitir prednisolon. Þetta er steralyf, bólgueyðandi lyf sem lætur bólguna hjaðna fljótt ef það er þannig að þú getir ekki setið eða gengið vegna bólgunnar, svo þú getir farið í skóla eða vinnu. Þegar þú færð sársaukafulla bólgu af þessu tagi þá tekurðu 6 töflur af prednisolon að morgni í 3 daga þú mátt gjarna hafa samband við mig í tölvupósti þegar þetta kemur upp á. Ef mikill sársauki er af blöðrunni getur verið að hægt sé að láta hana hjaðna með því að sprauta stera inn í hana eða stinga á hana. Ef þú hefur samband í tölvupósti færðu tíma í þessar aðgerðir mjög fljótt.

Stundum er hægt að halda sjúkdómnum alveg niðri með sterasprautum. Það er þegar breytingarnar líkjast mest stórum bólum. Ef það gengur vel þá er hægt að fá að koma í svoleiðis sprautu gegnum tölvupóst með stuttum fyrirvara.

Umbúðapúðar sem gott er að nota eftir aðgerð heita Mepilex (10x10 cm) og fást í apótekum og Rekstarvörum. Einnig hægt að panta á Amazon.